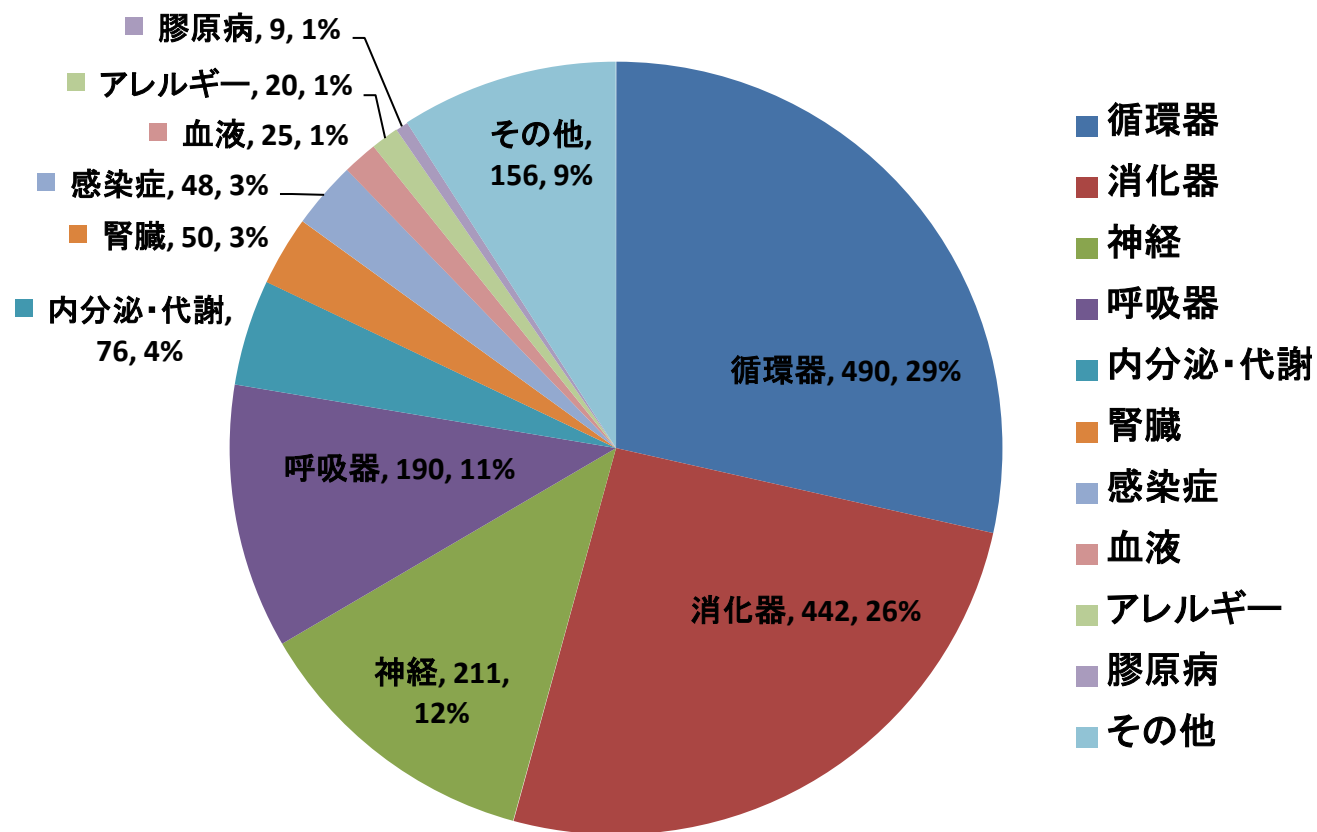
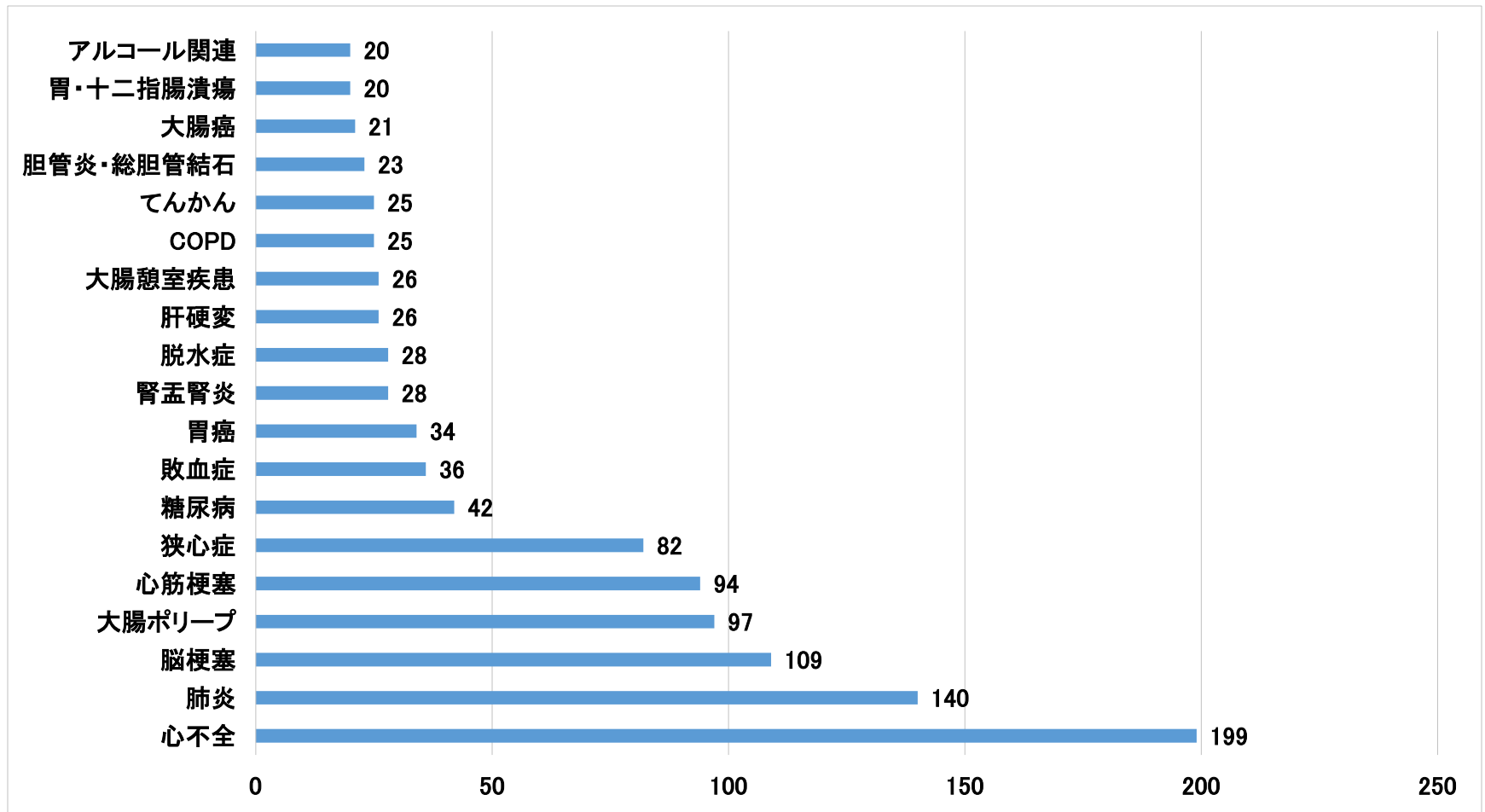


# 診療実績：症例分野（2016年度）



N=1717

# 2016年度 Common diseases(20例/年以上)



# 当院で経験した比較的稀な症例

肺ノカルジア症	弓状靭帯腹腔動脈圧迫症候群	脳梁膨大部病変を有する脳炎 (MERS)
2次性アカラシア	胃石症	肝性胸水
Zenker憩室	血管内リンパ腫	急性上腸間膜静脈血栓症
Rokitansky憩室	Fitz-Hugh Kurtis症候群	卵円孔開存に伴う扁平呼吸
遺伝性球状赤血球症	食道ウェブ	ボルンホルム病
後天性血友病	成長ホルモン分泌不全症	遊走腎
CVID	腸管嚢胞様気腫症	ACTH単独欠損症
Good症候群	肝外門脈閉塞症	ANCA関連血管炎
Werner症候群	遺伝性出血性毛細血管拡張症	Tietze症候群
オウム病	結節性多発動脈炎	産褥心筋症
多中心性Castleman病	大脳基底核変性症	ナルコレプシー
気腫性胃炎	Bow-Hunter症候群	腸間膜静脈硬化症
IgG4関連下垂体炎	嗅神経芽細胞腫	クロイツフェルトヤコブ病
Munchausen症候群	Mollaret髄膜炎	Myeloid sarcoma
冠動脈解離	特発性脾破裂	肺胞分画症
家族性地中海熱	解離性健忘	メトヘモグロビン血症
E型肝炎	有痛性青股腫	結節性多発動脈炎
小腸虚血性腸炎	カルシフィラキ시스	アレルギー性紫斑病
Ludwig angina	腹膜偽粘液腫	糖尿病性舞蹈病
Lemierre症候群	電撃性紫斑病	破傷風
Trousseau症候群	閉塞性大腸炎	…….etc
ペラパミル感受性特発性心室頻拍	Kounis症候群	
急性脊髄梗塞	硬化性血管腫	
横断性脊髄炎	腸管スピロヘータ症	
成人T細胞性白血病	類上皮性血管内皮腫	